脳神経外科手術における
3Dプリンターモデルの活用法と有用性

豊山弘之[1)]　厚見秀樹[2)]　松前光紀[2)]
[1)]志太記念脳神経外科
[2)]東海大学医学部脳神経外科

筆頭演者は日本脳神経外科学会のCOI自己申告を完了しています。
本演題に関し開示すべきCOIはありません。

目的

　3Dプリンターは飛躍的な進歩を遂げ一般化されつつあり医療業界においてもさらなる普及が待たれる。

　近年3Dプリンター、DICOMデータ取り込み変換ソフトの低価格化、画像診断機器とのマッチングが簡便化されており脳外科領域にも実践的ツールとして実用化されつつある。

　今回我々は3Dプリンターによる脳動脈瘤、脳動静脈奇形モデルを作成し手術シミュレーションとして活用しその有用性について検討したので代表症例を提示し報告する。

方法と対象

- OPT社DICOM変換ソフトでMRI,CTデーターを3次元STL変換し同社３DプリンターUPPLUSにてABS樹脂の脳動脈瘤、脳動静脈奇形モデルを作成。
- さらにシリコンコーティング後ABS樹脂をアセトンにて溶解し管腔疑似臓器を作成。
- 手術シミュレーション、術後検証として検討。
- 対象：2013年10月より2014年９月まで行われた脳動脈瘤クリッピング術33例、コイル塞栓術11例、計44例（38歳～82歳、平均68,4歳　男女比19：25）脳動静脈奇形1例

症例1

- 82歳女性、2009年より右中大脳動脈瘤経過観察、急速増大したため2013年11月開頭クリッピング術となる。

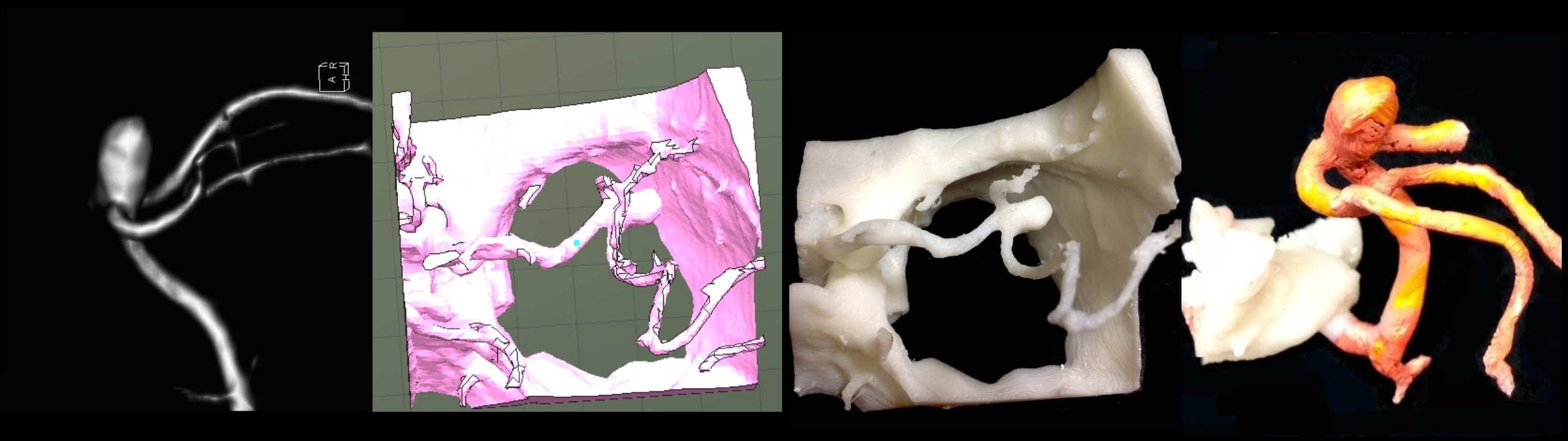

3DCTのDICOMデータをVolume Extractorで3次元STL変換、
OPT社UPPLUSで3Dプリント

シリコンモデルによる手術シミュレーション

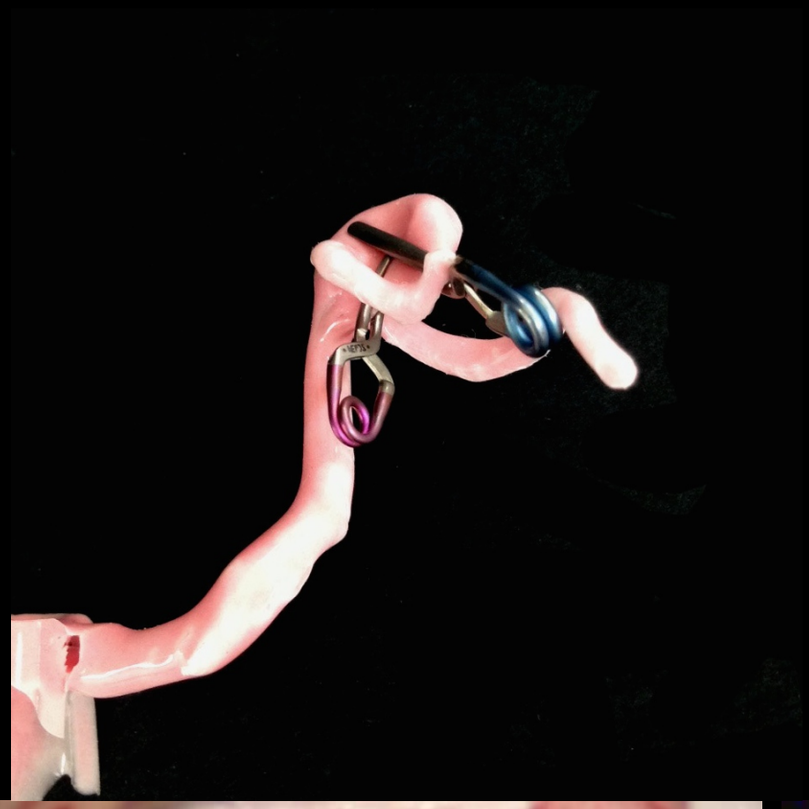

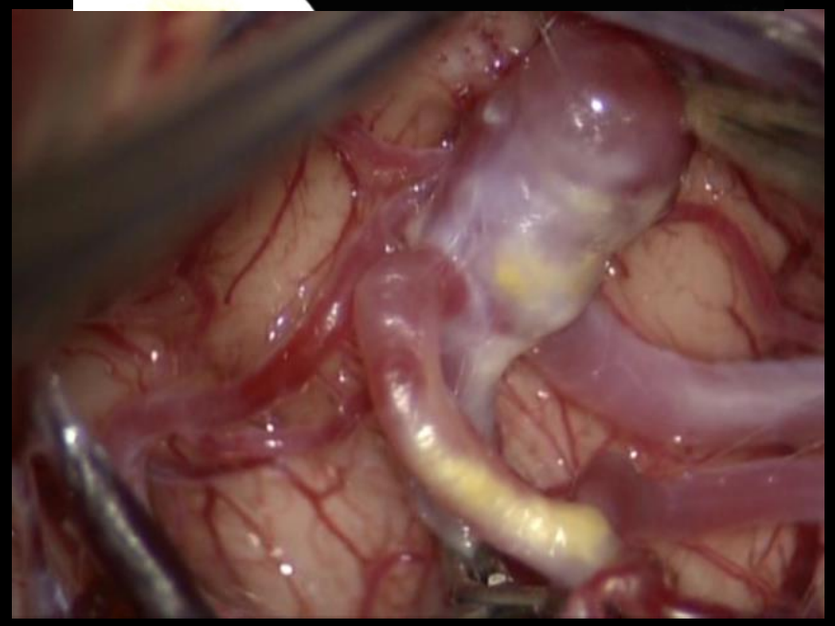

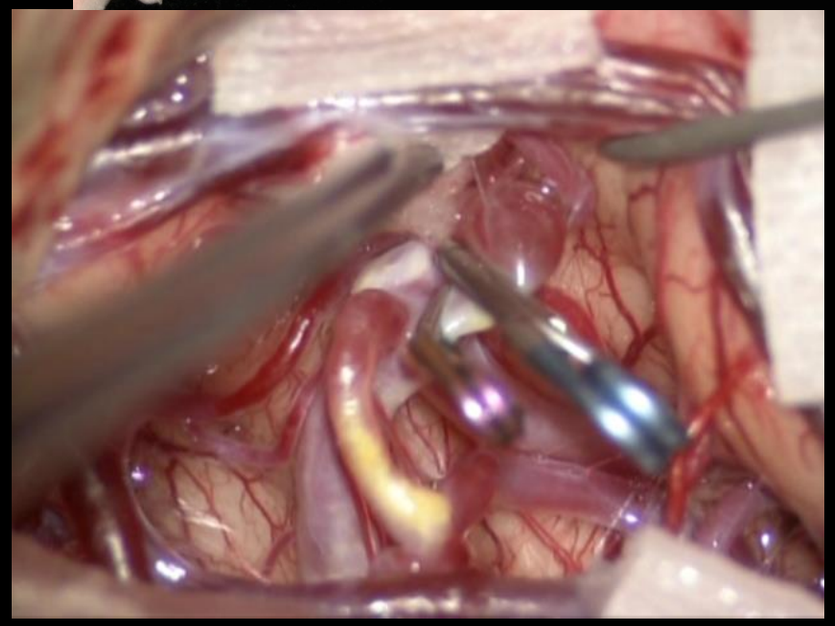

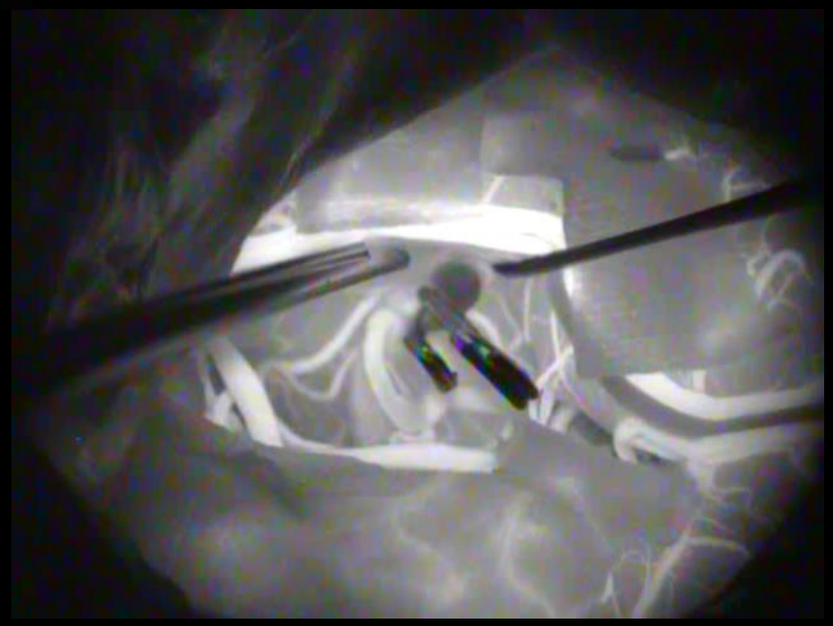

症例2

- 39歳女性、脳ドックにて右内頚動脈瘤検出
- 頚動脈確保の上suction decompression法でクリッピング施行　:術後評価のためモデル作成

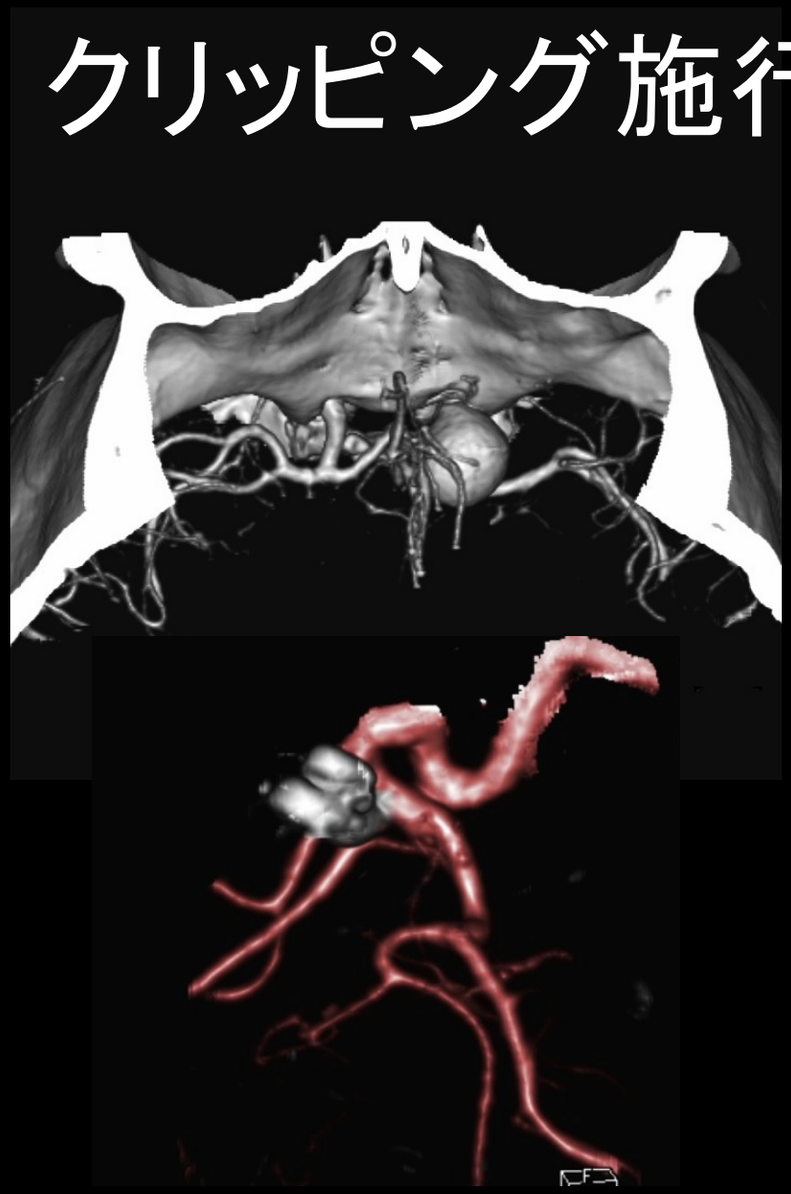

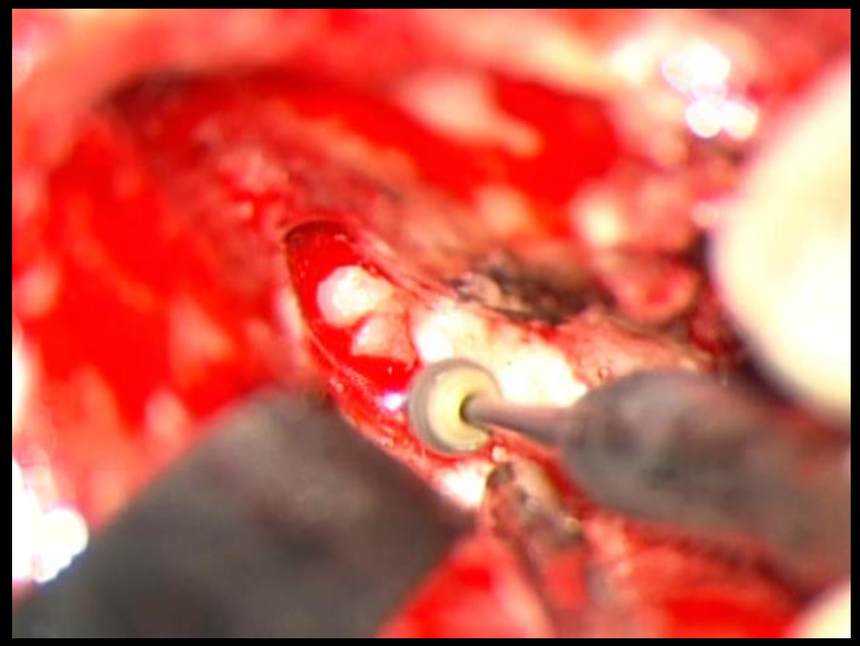

Anterior clinoidectomyの再現

症例3

- ５１歳女性、脳底動脈瘤
  2014年6月12日 :コイル塞栓術施行
- ABS樹脂モデルおよび透明のシリコンモデルを作成し手術シミュレーション

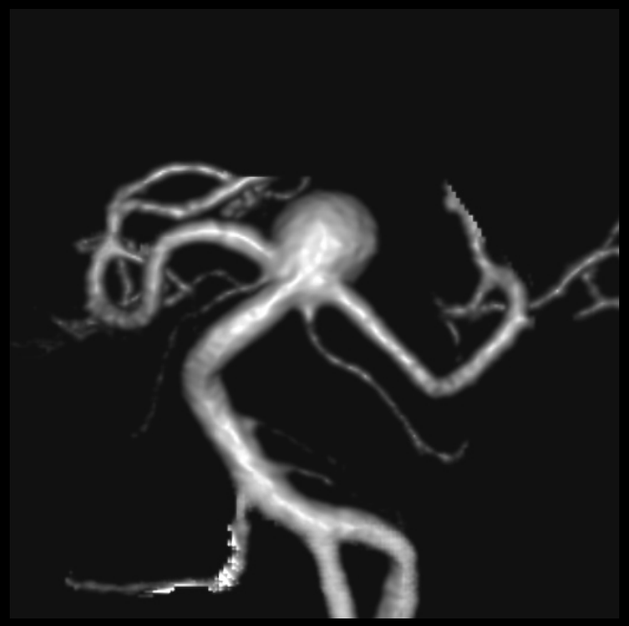

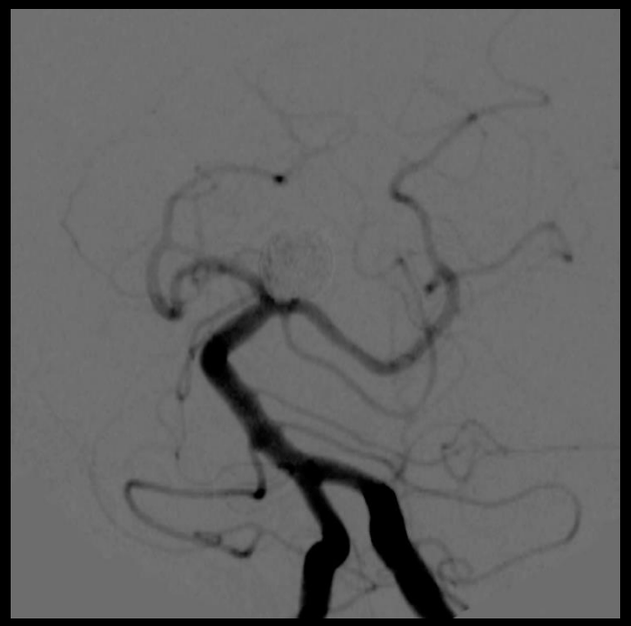

マイクロカテーテルのシェイピング

コイルシミュレーション

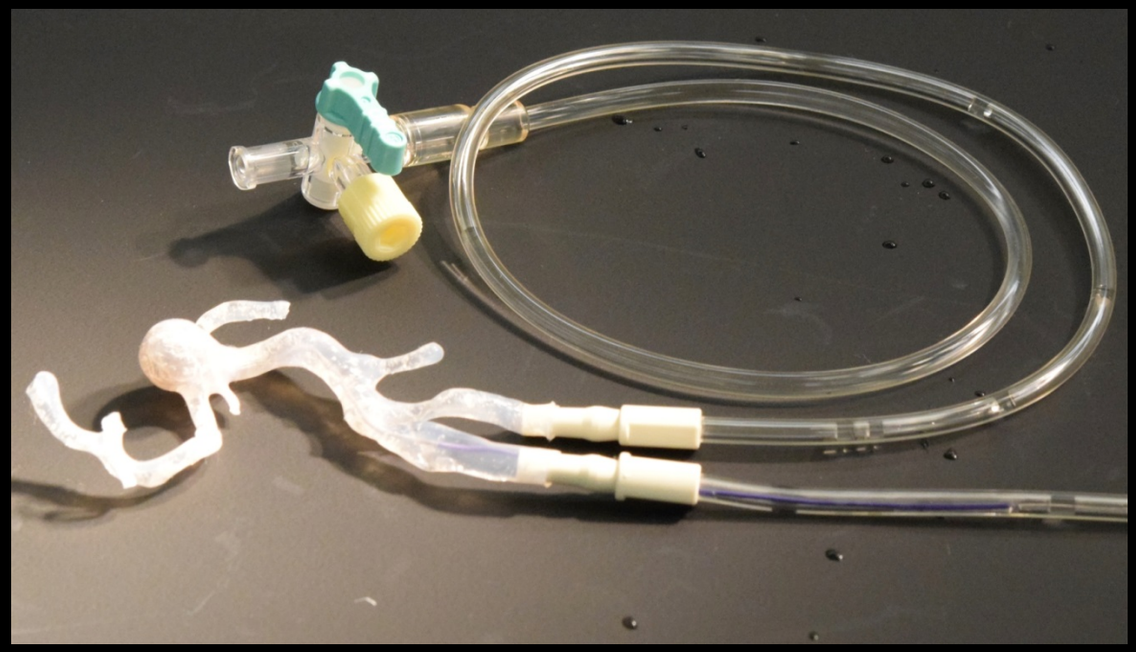

点滴チューブ、輸液ポンプと連結し還流モデルを作成

症例4

- 54歳男性、痙攣発症の右前頭葉AVM
- 2014年7月10日：Onyxによる塞栓術、
  同7月12日：開頭摘出術施行

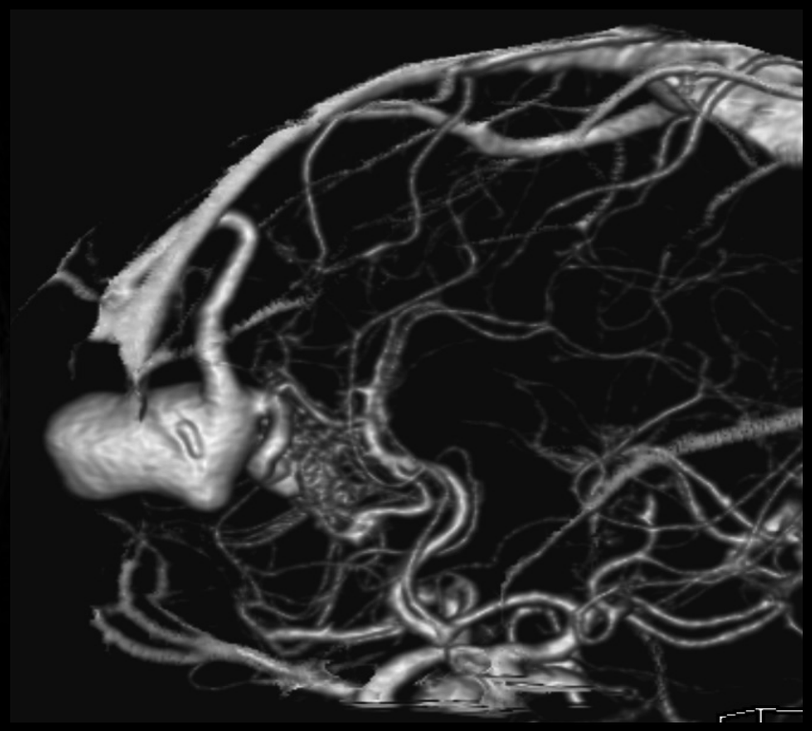



MRIデーターより作成

Onyxによる塞栓術
ABS樹脂モデル



開頭AVM摘出術
Onyx塞栓モデル

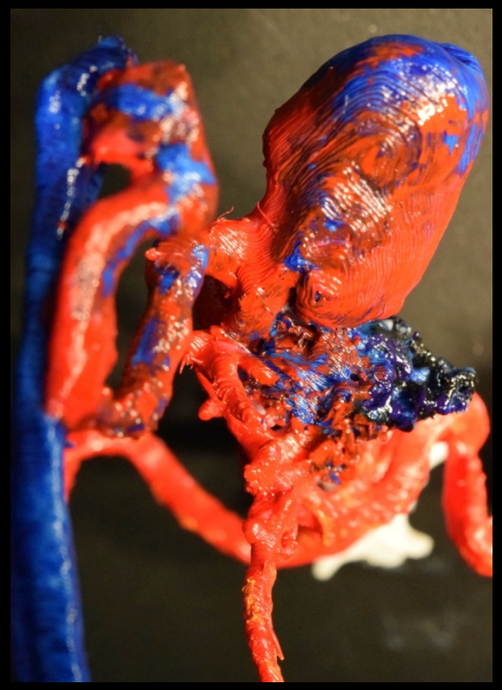

結果

- CTデータを用いた場合、頭蓋骨と血管構造を忠実に再現できたが、動脈瘤が頭蓋底に埋没している場合や動静脈との接触は分離が困難だった。
- MRIデータを用いた場合、動脈相のみの条件で再現が可能であるが穿通枝の再現性は描出が不安定だった。
- クリッピングシミュレーションにシリコンモデルを用いる場合、距離感や角度の把握、サイズの推測には有用であったが実際のクリッピングの臨場感と相違点が多かった。
- コイルシミュレーションにおいてマイクロカテーテルのシェイピングをする際、3次元形成に有用であった。またシリコンモデルを用いた場合、マイクロカテーテルの動きについては再現性が高かった。
- AVM症例について1例の手術シミュレーションを経験した。

考察

- 3Dプリンターによる脳動脈瘤、AVMモデルは従来の平面画像を立体化することによりさらに踏み込んだ手術シミュレーションを可能とした。
- 作成段階より症例の病変構造を理解する上で有用であった。
- 画像ソースによって3Dプリンターモデルに相違点があり、特徴を生かしたモデル作成が望まれる。
- 脳動脈瘤、AVM手術シミュレーションにおける3Dプリンターは有用であったが、血管の性状、固さ、動静脈との癒着などの再現には限界があり課題と思われた。

文献） 渡辺英寿、自治医科大学脳神経外科、3Dプリンターによるデジタルものづくり入門、脳神経外科速報 23(10): 1142-1145, 2013.